

# Diagnostik und Therapie der kardialen Sarkoidose\*

Konsensuspapier der Deutschen Gesellschaft für Pneumologie und Beatmungsmedizin (DGP) und Deutschen Gesellschaft für Kardiologie – Herz und Kreislaufforschung (DGK)

## Diagnostics and Treatment of Cardiac Sarcoidosis

Consensus Paper of the German Respiratory Society (DGP) and the German Cardiac Society (DGK)

### Autoren

D. Skowasch<sup>1</sup>, F. Gaertner<sup>2</sup>, N. Marx<sup>3, #</sup>, B. Meder<sup>4</sup>, J. Müller-Quernheim<sup>5</sup>, M. Pfeifer<sup>6</sup>, J. W. Schrickel<sup>7</sup>, A. Yilmaz<sup>8</sup>, C. Grohé<sup>9</sup>

### Institute

- 1 Universitätsklinikum Bonn, Medizinische Klinik und Poliklinik II, Sektion Pneumologie, Bonn
- 2 Universitätsklinikum Bonn, Klinik und Poliklinik für Nuklearmedizin, Bonn
- 3 Universitätsklinikum Aachen, AÖR, Klinik für Kardiologie, Angiologie und Internistische Intensivmedizin (Med. Klinik I), Aachen
- 4 Universitätsklinikum Heidelberg, Institut für Cardiomyopathien Heidelberg Abteilung für Kardiologie, Angiologie und Pulmologie, Heidelberg
- 5 Universitätsklinikum Freiburg, Abteilung Pneumologie, Freiburg im Breisgau
- 6 Klinik Donaustauf, Zentrum für Pneumologie, Psychosomatische Medizin und Psychotherapie, Donaustauf
- 7 Medizinische Klinik und Poliklinik II, Sektion Elektrophysiologie, Universitätsklinikum Bonn
- 8 Universitätsklinikum Münster, Klinik für Kardiologie I, Sektion für Herzbildgebung, Münster
- 9 Ev. Lungenklinik Berlin, Klinik für Pneumologie, Berlin

### Bibliografie

DOI <https://doi.org/10.1055/a-1031-4588> |

Online-Publikation: 20.12.2019 |

Pneumologie 2020; 74: 24–34

© Georg Thieme Verlag KG Stuttgart · New York

ISSN 0934-8387

### Korrespondenzadresse

Prof. Dr. med. Christian Grohé, Ev. Lungenklinik Berlin, Klinik für Pneumologie, Lindenberger Weg 27, 13125 Berlin  
christian.grohe@jsd.de

\* Dieses Konsensuspapier erscheint zeitgleich in den Fachzeitschriften „Pneumologie“ und „Der Kardiologe“.

# N. Marx hat an diesem Beitrag für die Kommission für Klinische Kardiovaskuläre Medizin der DGK mitgewirkt.

### ZUSAMMENFASSUNG

Während 90% aller Sarkoidosepatienten eine parenchymatöse Beteiligung der Lunge aufweisen, ist die kardiale Sarkoidose (in weniger als 10% der Fälle klinisch manifest) selten. Generell können alle Strukturen des Herzens von der Granulombildung betroffen sein. Meist jedoch sind das Myokard des linken Ventrikels sowie das Reizleitungssystem beeinträchtigt. Klinisch manifestiert sich die kardiale Sarkoidose als dilatative Kardiomyopathie oder in Form von Herzrhythmusstörungen wie Vorhofflimmern und/oder ventrikulären Tachykardien. Das Spektrum reicht von der benignen, subklinischen Manifestation als Zufallsbefund bis zur lebensbedrohlichen Komplikation, wie akute Kohortenstudien zeigen. Diagnostische Schritte und therapeutische Empfehlungen zur kardialen Sarkoidose sollten daher einem einheitlichen Standard unterliegen. Die vorliegende Arbeit ist die Expertenstellungnahme unter dem Schirm der Deutschen Gesellschaft für Pneumologie und Beatmungsmedizin (DGP) und der Deutschen Gesellschaft für Kardiologie – Herz- und Kreislaufforschung (DGK). Die nachstehenden Empfehlungen ersetzen jedoch nicht die ärztliche Begutachtung des individuellen Patienten und Anpassung der Diagnostik und Therapie an dessen spezifische Situation.

### ABSTRACT

Sarcoidosis is a multisystemic granulomatous disorder which affects the respiratory system in the majority of the cases. Symptomatic cardiac manifestations are found in less than 10% of the affected cohorts and show a large heterogeneity based on the ethnic background. Cardiac sarcoidosis is not only found in patients with rhythmogenic heart disease, such as atrial and ventricular fibrillation but also in all phenotypes of cardiomyopathy. The overall morbidity and mortality caused by cardiac sarcoidosis in Germany remains unclear and large prospective international observational studies underline the importance of this disease entity. This consensus paper on diagnostic and ther-

apeutic algorithms for cardiac sarcoidosis is based on a current literature search and forms an expert opinion statement under the auspices of the German Respiratory Society

and the German Cardiac Society. The rationale of this statement is to provide algorithms to facilitate clinical decision-making based on the individual case situation.

## Präambel

Die vorliegende Arbeit ist eine Expertenstellungnahme unter dem Schirm der Deutschen Gesellschaft für Pneumologie und Beatmungsmedizin (DGP) und der Deutschen Gesellschaft für Kardiologie – Herz- und Kreislaufforschung (DGK), die den gegenwärtigen Kenntnisstand zur Diagnostik und Therapie der kardialen Sarkoidose wiedergibt und allen mit dieser Erkrankung konfrontierten Ärzten die Entscheidungsfindung erleichtern soll. Die Empfehlungen sind eine Aktualisierung eines deutschen Positionspapieres von 2014 [1] und beruhen auf der Auswertung der aktuellen klinischen Studien und der Erfahrung der beteiligten Autoren. Trotz der klinischen Relevanz mit signifikanter Morbidität und Mortalität liegen nur wenige prospektive randomisierte Studien und keine nationalen Empfehlungen zur Thematik vor. Nationale Leitlinien wurden in Japan publiziert [2] und in revidierter Fassung 2006 [3] herausgegeben. Zudem wurde 2014 ein Expertenpapier der Heart Rhythm Society (HRS) publiziert [4], später wurden gemeinsame Positionspapiere der „European Association of Nuclear Medicine“ (EANM), der „European Association of Cardiovascular Imaging“ (EACVI) und der „American Society of Nuclear Cardiology“ (ASNC) [5] sowie der Society of Nuclear Medicine and Molecular Imaging (SNMMI) und der American Society of Nuclear Cardiology (ASNC) veröffentlicht [6].

Die nachstehenden Empfehlungen ersetzen nicht die ärztliche Begutachtung des individuellen Patienten und die Anpassung der Diagnostik und Therapie an dessen spezifische Situation.

## Methodik der Stellungnahme

Diagnostische Schritte und therapeutische Empfehlungen zur kardialen Sarkoidose im Sinne einer Konsensusverabschiedung liegen im deutschsprachigen Raum seit 2014 vor. Zur aktuellen Literatursuche wurde die Medline Datenbank bis 04/2019 genutzt. Es wurden wissenschaftliche Publikationen in deutscher oder englischer Sprache nach den Schlagwörtern „sarcoidosis“ und „cardiac sarcoidosis“ gesucht und für die Beurteilung des Positionspapiers bewertet.

## Hintergrund

Die Sarkoidose ist eine inflammatorische, granulomatöse Systemerkrankung unklarer Ätiologie mit primärem Befall der Lunge und der Lymphknoten. Es können jedoch auch weitere Organe wie Leber, Haut, Augen, zentrales Nervensystem und das Herz betroffen sein. Es wird vermutet, dass es bei einer genetisch bedingten Suszeptibilität nach Exposition mit einem exogenen Stimulus zur Erkrankung kommt [7].

Während die Mehrzahl der Sarkoidose-Patienten einen kurzen, selbst-limitierenden Verlauf der Erkrankung mit restitutio ad integrum zeigt, ist bei einer beträchtlichen Zahl der Fälle ein chronischer oder chronisch rezidivierender Verlauf zu beobachten. Diese Verlaufsform der Sarkoidose wird i. d. R. mit Kortikosteroiden behandelt. Bis zu 10% der Patienten entwickeln schwere Komplikationen wie eine terminale Lungenfibrose oder einen progredienten kardialen Befall mit Herzinsuffizienz oder malignen Herzrhythmusstörungen [8]. Letale Ausgänge werden in bis zu 5% der Fälle beschrieben, vornehmlich durch die vorbeschriebenen Komplikationen. Eine Verdopplung der Prävalenz wurde in Finnland und in den USA in mehreren 5-Jahres-Perioden beobachtet, wobei eine starke Zunahme der isolierten Herzsarkoidose und der Herztransplantation wegen Sarkoidose auffiel [9]. Dieser Anstieg mag zu einem gewissen Teil der verbesserten Diagnostik geschuldet sein, worauf auch der höhere Anteil an klinisch stummer kardialer Sarkoidose hinweist. Der Identifizierung von Patienten mit einem chronisch-progredienten Verlauf und der Entwicklung einer klinisch manifesten kardialen Sarkoidose kommt daher eine entscheidende Bedeutung zu. Eine epidemiologische Studie aus Frankreich konnte zeigen, dass die Sarkoidose die Lebenserwartung um etwa 6 Jahre verkürzt und kardiale Todesursachen überrepräsentiert sind [10].

Die epidemiologischen Kennzahlen zum Vorkommen der Sarkoidose variieren abhängig von der Herkunft. Während die Sarkoidose bei Japanern mit einer Inzidenz von 1–2/100 000/Jahr eher selten ist, jedoch überproportional häufig kardiale Komplikationen zeigt, tritt sie in Europa bei 5–60 Patienten/100 000/Jahr auf [9]. Eine epidemiologische Untersuchung aus der Schweiz geht von einer „Lebensprävalenz“ von 121 bzw. einer Prävalenz einer aktiven Sarkoidose von 44 je 100 000 Einwohner aus [11]. Autoptische Prävalenz-Daten liegen noch höher und zeigen bis zu 640 Fälle/100 000 Einwohner [10, 12–14]. Die Erkrankung tritt meistens vor dem 50. Lebensjahr mit einem Erkrankungsgipfel zwischen dem 20. und 39. Lebensjahr auf [15]. Frauen sind in allen ethnischen Gruppen häufiger betroffen als Männer.

## Kardiale Manifestationsformen

Während 90% aller Sarkoidose-Patienten eine parenchymatöse Beteiligung der Lunge aufweisen und bei etwa einem Drittel ein Lymphknoten-Befall vorliegt, ist die kardiale Sarkoidose (in weniger als 10% der Fälle klinisch manifest) selten. In einer Hauptkomponentenanalyse von 2163 europäischen Sarkoidosepatienten konnte gezeigt werden, dass die Herzsarkoidose nur selten mit der Sarkoidose von Lunge und mediastinalen Lymphknoten, aber häufig mit Manifestationen von ZNS, Haut und Auge vergesellschaftet ist. Daher sollte bei Manifestationen außerhalb von Lunge und mediastinalen Lymphknoten immer

► **Tab. 1** Klinische Manifestationen bei kardialer Sarkoidose und ihre Prävalenz [10, 13–20].

Klinische Manifestation	Prävalenz in Studien (in %)
AV-Block	26–62
Schenkelblock	12–61
Supraventikuläre Tachykardie	0–15
Ventrikuläre Tachykardie	2–42
Herzinsuffizienz	10–30
Plötzlicher Herztod	12–65

auch an eine kardiale Sarkoidose gedacht werden. Generell können alle Strukturen des Herzens von der Granulom-Bildung betroffen sein. Meist jedoch ist das Myokard des linken Ventrikels sowie das Reizleitungssystem beeinträchtigt [16] (► **Tab. 1**).

Klinisch manifestiert sich die kardiale Sarkoidose demzufolge typischerweise als dilatative Kardiomyopathie oder in Form von Herzrhythmusstörungen wie Vorhofflimmern, AV-Blockierung und/oder ventrikulärer Tachykardien [17–22]. Das Spektrum reicht von der benignen, subklinischen Manifestation als Zufallsbefund bis zur lebensbedrohlichen Komplikation. Autoptische Studien zeigen eine hohe Prävalenz einer kardialen Mitbeteiligung von bis zu 30%, während sie für die klinische Symptomatik bei maximal 5% liegt [16]. Der kardiale Phänotyp scheint in Bevölkerungsgruppen mit anderem genetischen Hintergrund weitaus häufiger aufzutreten als in Europa. Die höchste Prävalenz einer kardialen Sarkoidose mit fatalen Verläufen ist für Japan beschrieben. In einer aktuellen retrospektiven Studie fand sich eine myokardbiopsisch nachgewiesene, isolierte kardiale Sarkoidose ohne andere Organmanifestation in 33/52 (64%) Fällen [23].

Eine pulmonale Hypertonie (PH), bedingt durch eine linksventrikuläre Dysfunktion oder durch eine isolierte Manifestation in den Pulmonalarterien mit präkapillärem Befallsmuster, ist möglich und ist dann mit einer signifikanten Morbidität vergesellschaftet. Die PH ist überzufällig häufig bei Sarkoidosepatienten anzutreffen (Sarkoidose-assoziierte PH, SAPH) [24–29]. In der aktuellen Nizza-Klassifikation der PH ist die SAPH in Gruppe 5 (multifaktorielle Entstehung) zu finden, da sie durch verschiedene Faktoren wie fibrotische Gefäßdestruktion und -rarefizierung sowie direkte Gefäßkompression durch Lymphome u. a. verursacht werden kann [28–30]. Es konnte gezeigt werden, dass das Überleben bei SAPH deutlich schlechter ist als das von Sarkoidose-Patienten ohne PH [27]. In einer aktuellen prospektiven Studie wurde eine Prävalenz der SAPH von 21% gefunden, 4% hatten eine präkapilläre Form [31]. Zu speziellen Aspekten der SAPH darf auf aktuelle Übersichtsarbeiten verwiesen werden [27, 29, 32, 33].

## Prognose

Eine kardiale Sarkoidose ist nach dem Lungenversagen die zweithäufigste mit der Sarkoidose assoziierte Todesursache [10, 12]. Obwohl die Fortschritte der apparativen Diagnostik eine frühere und exaktere Aussage über eine kardiale Manifestation der Sarkoidose ermöglichen [5, 30, 32, 33] beweisen autoptische Daten, dass klinische Diagnose und tatsächlicher kardialer Befall nur wenig übereinstimmen. Sarkoidose-Patienten mit ventrikulären Tachykardien oder AV-Blockierungen haben ein hohes Risiko für kardiale Ereignisse; so haben jüngere Patienten (<55 Jahre) mit Sarkoidose und AV-Block im Vergleich zu Patienten ohne kardiale Sarkoidose ein 10-fach erhöhtes Risiko für kardialen Tod, Herztransplantation, Kammerflimmern oder anhaltende ventrikuläre Tachykardie innerhalb von 2 Jahren (39% vs. 2%) [34]. Während frühere Studien bei subklinischer kardialer Sarkoidose kein erhöhtes kardiales Risiko vermuten ließen [18], zeigt eine aktuelle Studie bereits bei asymptomatischer kardialer Sarkoidose ein erhöhtes Risiko für den plötzlichen Herztod (19% Mortalitätsrisiko innerhalb von 19 Monaten) [3, 6, 35].

## Diagnostik der kardialen Sarkoidose

Eine Sarkoidose-assoziierte Herzbeteiligung ist differenzialdiagnostisch insbesondere zu erwägen v. a. bei a) Patienten jungen und mittleren Alters (<50 Jahre), die über kardiale Symptome berichten oder aber auch ohne Symptome AV-Überleitungsstörungen bzw. ventrikuläre Arrhythmien bieten, und bei b) Patienten, die eine bekannte extrakardiale Sarkoidose haben und im Krankheitsverlauf Herzrhythmusstörungen bzw. eine Herzinsuffizienz entwickeln. Die Diagnose einer klinisch relevanten, kardialen Manifestation einer Sarkoidose kann oftmals schwierig sein und ist heutzutage mit den modernen Bildgebungsverfahren in vielen Fällen bereits nichtinvasiv zu sichern [36–38]. Die Nutzung eines standardisierten Algorithmus ist zu empfehlen. Die japanischen Leitlinien [39] berücksichtigen diese Anforderungen, sind aber wie alle Empfehlungen zu dem Krankheitsbild kardiale Sarkoidose bisher nicht systematisch validiert. Die wesentlichen nichtinvasiven und invasiven diagnostischen Schritte für den Nachweis einer kardialen Sarkoidose zur Prüfung einer diagnoserelevanten Therapieempfehlung werden im Einzelnen kommentiert.

Vor Einleitung einer weitergehenden kardialen Diagnostik ist die Empfehlung der Richtlinien zur Durchführung der Sarkoidosesicherung zu berücksichtigen [3]. Insbesondere verweisen wir auf die Notwendigkeit einer notwendigen CT-Thorax-Diagnostik im Rahmen der Basisdiagnostik, um mögliche differenzialdiagnostische Überlegungen einfließen lassen zu können.

Bei bereits nachgewiesener extrakardialer Sarkoidose und unklaren neu aufgetretenen kardialen Symptomen wie unklaren nicht-ischämisch bedingten Rhythmusstörungen oder einer progredienten Herzinsuffizienz muss an eine kardiale Sarkoidose gedacht werden, insbesondere da die klinischen Verläufe einer Sarkoidose sehr variabel sind und die Erkrankung häufig lange Zeit klinisch inapparent verlaufen kann.

Folgende diagnostische Schritte sollten überlegt werden:

## Elektrokardiografie/24-h-Holter-Monitoring

Variable pathologische EKG-Veränderungen, insbesondere Reizleitungsstörungen und/oder supra- bzw. ventrikuläre Arrhythmien lassen sich bei Patienten mit kardialer Manifestation einer Sarkoidose nachweisen. Am häufigsten finden sich Störungen des Reizleitungssystems mit Blockbildung wie atrioventrikuläre Blockbilder, intraventrikuläre Leitungsstörungen und komplette Blockbilder, die in bis zu 62% der Patienten mit kardialer Sarkoidose dokumentiert werden (► **Abb. 1**) [39–41]. Auffälligkeiten im Langzeit-EKG sind zwar selten diagnostisch beweisend, können aber den klinischen Verdacht auf eine kardiale Sarkoidose erhärten [39].

## Echokardiografie

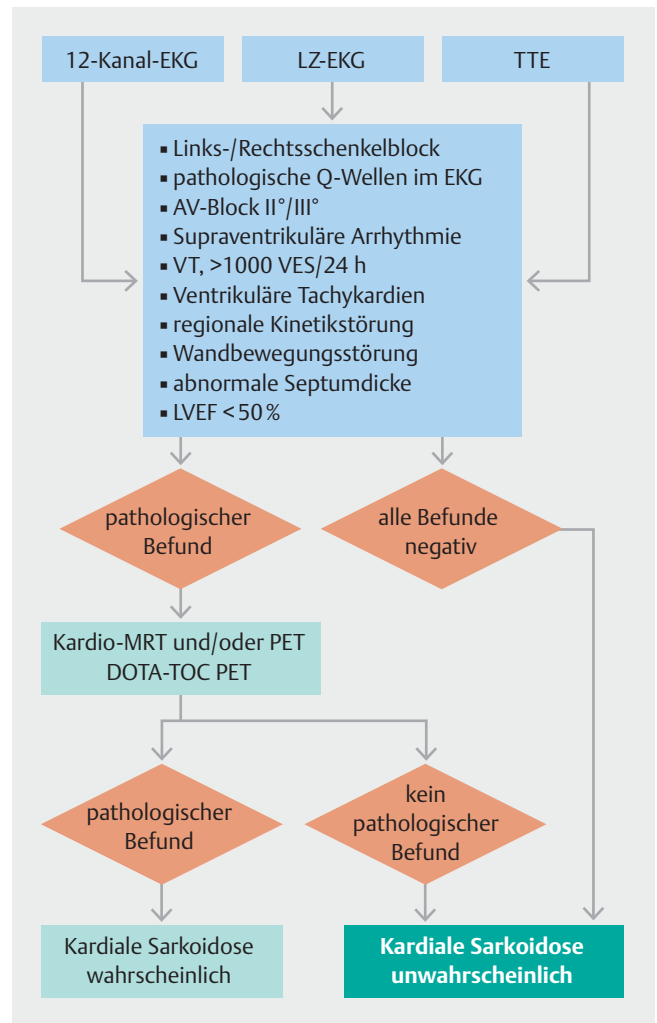
Echokardiografische Auffälligkeiten werden in 14–56% der Patienten mit Sarkoidose beobachtet, obwohl spezifische oder gar pathognomonische Veränderungen bisher nicht bekannt sind. Häufig erhobene pathologische Befunde sind Veränderungen in der Dicke der basalen Septumwand (Typ 1) oder posterolateral (Typ 2) („Septal Thinning“, also Verdünnung aber auch Verdickung sind möglich), Wandbewegungsstörungen (oft entsprechend einem nicht-koronaren Muster), systolische und/oder diastolische Dysfunktion, ventrikuläre Aneurysmen, Perikarderguss und Klappenanomalien (► **Abb. 1**) [42, 43].

## Kardiale Magnetresonanztomografie (MRT)

Die kardiale MRT hat sich aufgrund ihrer umfassenden Möglichkeiten, funktionelle und fein-strukturelle Veränderungen ohne Strahlenbelastung sehr akkurat zu erfassen, für die Differenzialdiagnose, Verlaufsbeurteilung und auch zur Abschätzung der Prognose der kardialen Sarkoidose fest etabliert [32, 33, 44].

Die Befunde hängen vom Verlauf und Stadium der Sarkoidose ab. Bei akuten inflammatorischen Krankheitsbildern finden sich folgende Auffälligkeiten:

1. Myokardiale Wandverdickung mit Wandbewegungsstörungen in den cine-MRT-Aufnahmen, wobei die betroffenen Wandsegmente einem Koronarversorgungsgebiet häufig nicht zugeordnet werden können.
2. Erhöhtes T2-Signal in T2-gewichteten MRT-Aufnahmen bzw. erhöhte absolute T2-Zeiten in den T2-Mapping-Aufnahmen als Hinweis für das Vorliegen eines Ödems bzw. einer myokardialen Inflammation.
3. Ein sog. „late gadolinium enhancement“ (LGE) als Hinweis für eine Strukturschädigung im Sinne einer Inflammation bzw. beginnenden Fibrosierung. Besonders betroffen erscheinen die basalen Segmente sowie
4. subepikardiale, laterale und intramurale (Septum) Segmente, eine RV-Beteiligung ist möglich.



► **Abb. 1** Diagnostisches Vorgehen zur Evaluierung einer kardialen Sarkoidose bei unklaren Herzrhythmusstörungen und/oder reduzierter LV-Funktion. LZ-EKG = Langzeit-Elektrokardiogramm; TTE = transthorakales Echokardiogramm; AV-Block = atrioventrikulärer Block; VES = Ventrikuläre Extrasystolen; LVEF = linksventrikuläre Ejektionsfraktion.

In chronischen Stadien finden sich häufig:

1. Myokardiale Narben in den LGE-Aufnahmen (mit Wandausdünnung in den cine-MRT-Aufnahmen), wobei die betroffenen Wandsegmente einem Koronarversorgungsgebiet häufig nicht zugeordnet werden können.
2. Bereiche mit fokaler Wandverdickung als auch Wandverdünnung, typischerweise im basalen Septum. Letztere können linear im subepikardialen Bereich, transmural oder auch nodulär mit fleckigem Verteilungsmuster auftreten.

Nur durch die kombinierte Anwendung der o. a. MRT-Sequenzen ist die Differenzierung bzw. richtige Zuordnung einer akuten bzw. aktiven Myokardschädigung von einer chronischen Narbe ohne aktive Entzündungszeichen möglich. Diese Differenzierung ist wiederum von entscheidender Bedeutung für eine individuelle Therapieentscheidung bzw. -anpassung und richtige Prognoseeinschätzung: Während MRT-basierte Hinweise für

eine aktive Inflammation zur Einleitung bzw. Optimierung einer immunsuppressiven Therapie führen sollten, muss der Fokus bei Nachweis von ausgedehnten Myokardnarben ohne Inflammationsnachweis auf der Risikoeinschätzung liegen [33, 36, 45].

Die MRT-Diagnostik zeigt in den japanischen Leitlinien eine hohe Übereinstimmung mit der Verdachtsdiagnose [39]. Smedema et al. fanden für das kardiale MRT eine Sensitivität von 100% bei einer Spezifität von 78% [46]. In einer kürzlich erschienenen Arbeit, die 321 Patienten mit bioptisch gesicherter Sarkoidose umfasste, wurde die diagnostische Sensitivität bzw. Spezifität des kardialen MRTs mit 97% bzw. 100% bestimmt [47].

Es ist jedoch darauf hinzuweisen, dass die Sensitivität immer auch vom Ausmaß bzw. von der Schwere der kardialen Sarkoidose im jeweils betrachteten Kollektiv abhängt sowie durch das Vorhandensein anderer inflammatorischer und nicht-ischämischer Kardiomyopathien im untersuchten Kollektiv beeinflusst wird. So wird man bei optimaler MRT-Technik und erfahrenem Befundungsteam heutzutage sowohl eine Sensitivität als auch Spezifität der Diagnosesicherung von >90% erreichen, wenn eine funktionell bzw. strukturell relevante Herzbeteiligung vorliegt. Eine diagnostische Herausforderung für jedes Verfahren stellen jedoch sehr milde Formen bzw. Anfangsstadien von entzündlichen Erkrankungen dar, die wiederum in den meisten Studien keine adäquate Berücksichtigung bzw. Betrachtung finden.

Mittels des MRT und LGE kann eine effektive Risikostratifizierung unterstützt werden. Eine Meta-Analyse von 2016 zeigte bei 694 Patienten, davon 29% LGE-positiv, ein relatives Risiko (RR) von 6,2% für das Auftreten von Tod oder ventrikulären Arrhythmien, wobei in LGE-negativen Fällen kaum plötzliche Herztodesfälle zu verzeichnen waren.

Anzumerken ist, dass die Qualität der MRT-Diagnostik die Notwendigkeit einer zusätzlichen kardialen Biopsie minimieren bzw. evtl. die Ausbeute einer gezielten Biopsie mittels der vorherigen MRT-Information steigern kann.

Ein wichtiger Vorteil der kardialen MRT ist das Fehlen ionisierender Strahlen. Daher können MRT-Verlaufsuntersuchungen zur Beurteilung des Therapieerfolges (bzw. zur Festlegung der Einstellung einer Therapie) auch in kurzen Abständen durchgeführt werden [36, 48]. Die frühere Einschränkung, dass Patienten mit Metallimplantaten oder Herzschrittmachern bzw. implantierbaren Cardioverter-Defibrillatoren (ICD) dem MRT nicht zugeführt werden konnten, gilt heutzutage kaum noch, wenn spezielle Vorkehrungen getroffen und Voraussetzungen beachtet werden [49].

## Nuklearmedizinische Untersuchungen

Der Einsatz der [<sup>18</sup>F]Fluorodesoxyglukose-Positronenemissionstomografie (FDG-PET) in Kombination mit der Myokard-Perfusionsszintigrafie (Single Photon-Emissions-Computertomografie, SPECT) mit <sup>99m</sup>Tc-markierten Tracern wird unter den nuklearmedizinischen Untersuchungen derzeit als Methode der Wahl zur Diagnostik der kardialen Sarkoidose angesehen [5]. Ehemals verbreitete szintigrafische Untersuchungen wie

Thallium-201 als Perfusionsmarker oder Gallium-67-Zitrat als Inflammationsmarker besitzen eher historischen Wert und werden in der klinischen Routine nur noch selten angewendet [5, 33].

## FDG-PET

FDG ist ein Glukoseanalogon, das in Bereichen mit hoher Glukose-Stoffwechselaktivität anreichert. Entzündliche Gewebsinfiltrationen können mittels der FDG-PET detektiert werden, da insbesondere aktivierte Makrophagen und CD4-positive T-Lymphozyten einen erhöhten Glukose-Umsatz aufweisen [50]. Nach den Kriterien der HRS kann durch eine positive FDG-PET bei Patienten mit bioptisch gesicherter extrakardialer Sarkoidose die klinische Diagnose einer kardialen Sarkoidose gestellt werden [4]. Eine myokardiale FDG-Aufnahme ist jedoch nicht spezifisch für eine kardiale Sarkoidose. Folgend der inhomogenen Verteilung der Granulome im Myokard ist insbesondere ein fokales Muster der FDG-Aufnahme typisch für die kardiale Sarkoidose, jedoch kann auch bei anderen Erkrankungen und bei Gesunden ein fokaler oder diffuser FDG-Uptake auftreten, und die Interpretation der FDG-PET-Bilder erfordert eine entsprechende Expertise [4, 5]. Die Kombination der FDG-PET mit einer Perfusionsbildgebung (s. u.) ermöglicht eine bessere Abgrenzung aktiv-entzündlicher und vernarbter Areale und kann insgesamt die diagnostische Genauigkeit erhöhen [5].

Zusätzlich liefert die FDG-PET als Ganzkörperuntersuchung Informationen bez. extrakardialer inflammatorischer Herde, z. B. befallener mediastinaler Lymphknoten, wodurch die Erfolgsrate der bioptischen Sicherung einer extrakardialen Sarkoidose gesteigert werden kann [4].

Bisher existieren keine prospektiven Studien bez. der Sensitivität und Spezifität der FDG-PET zur Detektion einer kardialen Sarkoidose, im Hinblick auf die niedrige Inzidenz der Erkrankung und insbesondere auch das Fehlen eines zuverlässigen Goldstandards sind solche Studien auch nur schwer durchführbar [5]. Eine Meta-Analyse retrospektiver Studien ergab eine Sensitivität von 84% und eine Spezifität von 83% der FDG-PET bez. der Diagnose einer kardialen Sarkoidose [51]. Gegenüber anderen konventionell-nuklearmedizinischen Verfahren (Ga-67-Szintigrafie und Myokard-Perfusionsszintigrafie) weist die FDG-PET die höchste Sensitivität auf [5, 33].

Die FDG-PET wird als ein sensitives Verfahren zur Evaluation aktiv-inflammatorischer myokardialer Prozesse angesehen [5]. Es besteht die Hypothese, dass die FDG-PET kardiale Sarkoidose-Manifestationen bereits in einem frühen Stadium detektieren kann, noch bevor fibrotische Veränderungen in der LGE-CMR sichtbar werden. Bei weiterer Progression zeigen sich zusätzlich Kontrastmittelanreicherungen in der CMR, bis sich schließlich FDG-negative, LGE-positive Fibroseherde entwickeln. Dies spricht für das Potenzial der FDG-PET bei der Indikationsstellung einer frühzeitigen immunsuppressiven Therapie hilfreich zu sein, da wahrscheinlich insbesondere Patienten in der frühen Krankheitsphase mit erhaltener LVEF von einer immunsuppressiven Therapie profitieren, in der noch keine strukturellen myokardialen Veränderungen eingetreten sind [4, 5].

14, 51]. Ob und inwieweit jedoch die FDG-PET klinisch relevante Vorteile gegenüber den neuen CMR-Mapping-Verfahren in der Diagnose von Frühstadien einer kardialen Sarkoidose bietet, ist derzeit noch unklar. Auch kann die FDG-PET potenziell Informationen bez. des Ansprechens und zur Steuerung einer anti-inflammatorischen Therapie liefern [33]. Der Nachweis aktiver myokardialer Inflammation in der FDG-PET scheint einen prognostischen Wert bez. major adverse cardiac events (MACE) wie z. B. ventrikulären Arrhythmien und Todesfällen, auch unabhängig von der LVEF, zu besitzen [52, 54, 75 – 78].

Bei Patienten mit (relevanten) Kontraindikationen gegen eine CMR (z. B. dialysepflichtige Niereninsuffizienz) kann die FDG-PET eine sinnvolle Alternative darstellen [33].

Einschränkend muss erwähnt werden, dass sowohl die zurzeit problematische Abrechenbarkeit der PET als auch die relativ aufwendige Vorbereitung des Patienten praktische Hürden der FDG-PET darstellen können. Bez. der Patientenvorbereitung wird (häufig in Kombination) prolongiertes Fasten, eine fettreiche und kohlenhydratarme Diät sowie die Applikation von unfraktioniertem Heparin vor der Untersuchung empfohlen, mit dem Ziel, den Stoffwechsel freier Fettsäuren anstelle von Glukose im Myokard zu stimulieren. Dennoch kann auch bei Einhaltung der Vorbereitungsprotokolle eine unzureichende Suppression des physiologischen myokardialen Glukosestoffwechsels auftreten, die zu einer meist diffusen, teils auch fokalen FDG-Aufnahme im Myokard führt und die Bildinterpretation beeinträchtigen kann [5].

## Gallium-67-Zitrat

Gallium-67-Zitrat akkumuliert in granulomatösen bzw. akut inflammatorisch veränderten Bereichen. Die Gallium-67-Zitrat-Szintigrafie wurde lange Zeit zur Diagnose und Aktivitätsbestimmung der pulmonalen und extrapulmonalen Sarkoidose verwendet, bevor moderne schnittbildgebende Verfahren wie die FDG-PET etabliert waren.

## Myokardperfusion

Technetium-99m-Sestamibi und Technetium-99m-Tetrofosmin reichern sich perfusionsabhängig in mitochondrienreichem Gewebe an und zeigen eine intensive Anreicherung in gut perfundiertem Myokardgewebe. Bei der kardialen Sarkoidose kommt es zu regionalen Minderanreicherungen infolge myokardialer Perfusionsdefekte, die entweder durch eine Störung der Mikrozirkulation durch die Granulome bedingt sein können (potenziell reversible Perfusionsdefekte) oder durch myokardiale Fibrosierungen in späteren Stadien der Erkrankung (irreversible Perfusionsdefekte). Diese sind jedoch nicht spezifisch für die kardiale Sarkoidose, sondern sind z. B. auch bei der koronaren Herzerkrankung zu beobachten. Im Falle der kardialen Sarkoidose folgt die Verteilung der Perfusionsdefekte jedoch typischerweise nicht den koronaren Versorgungsgebieten. Insgesamt besitzt die Myokard-Perfusionszintigrafie isoliert durchgeführt eine niedrige Sensitivität und Spezifität bez. der kardialen Sarkoidose, sie kann jedoch als ergänzendes Verfahren im Rahmen von Studien zusammen mit der FDG-PET eingesetzt werden [5].

Einschränkend ist zu erwähnen, dass sowohl die FDG-PET als auch die Perfusionszintigrafie keine spezifischen Verfahren zur Diagnose einer kardialen Sarkoidose darstellen, daher sollten andere mögliche kardiale Erkrankungen wie z. B. eine koronare Herzkrankheit ausgeschlossen werden [5].

Eine fortgeschrittene Perfusionsbildgebung mittels der PET (z. B. Rubidium-82 oder N-13-Ammonia-PET) erlaubt eine hochaufgelöste Perfusionsanalyse mit der Möglichkeit der absoluten Quantifizierung des Blutflusses, jedoch sind diese Techniken nur an wenigen Standorten verfügbar [58].

## Kardiale MRT „versus“ PET oder kardiale MRT „mit“ PET

Prinzipiell kann sowohl mit der kardialen MRT als auch mit den o. a. nuklearmedizinischen Verfahren eine myokardiale Inflamationsdiagnostik, eine Narbendiagnostik als auch eine Perfusionsdiagnostik durchgeführt werden. Insofern stellt sich heutzutage zunehmend die Frage, a) welchen diagnostischen Stellenwert diese beiden nichtinvasiven Ansätze im Vergleich haben und b) ob die kombinierte Anwendung von PET/MRT-Untersuchungen mittels moderner Hybrid-Bildgebung diagnostische Vorteile bietet [58].

Erste Studienergebnisse mittels moderner PET/MRT-Ganzkörperpermetomografen, die einen direkten 1:1-Vergleich der beiden Verfahren bei denselben Patienten erlauben, weisen darauf hin, dass sich beide Verfahren diagnostisch ergänzen: Während die Sensitivität bzw. Spezifität der kardialen MRT für die Diagnose einer kardialen Sarkoidose bei insgesamt 51 Patienten 82% bzw. 78% betrug, kam die FDG-PET bei reiner Betrachtung des kardialen Befundes auf 60% bzw. 56%; durch die Hinzunahme von zusätzlichen extra-kardialen Befunden konnte die Sensitivität des PET-Verfahrens auf 85% gesteigert werden (bei unveränderter Spezifität von 56%) [37]. Bei gemeinsamer Betrachtung der MRT- und PET-Ergebnisse wurde eine Sensitivität bzw. Spezifität von 94% bzw. 44% erreicht, wobei auch hier die niedrige Spezifität auf eine möglicherweise zu geringe Sensitivität des Goldstandards (JMHV-Kriterien) zurückzuführen ist.

In Anbetracht dieser limitierten Datenlage zum direkten Vergleich zwischen MRT- und PET-Bildgebung sind eindeutige, Evidenz-basierte Empfehlungen bisher noch nicht möglich. Eine klinisch relevante Überlegenheit eines Verfahrens gegenüber dem anderen konnte bisher nicht gezeigt werden. Die gemeinsame Durchführung von PET-MRT-Untersuchungen scheint einen additiven diagnostischen Nutzen hinsichtlich der frühzeitigen Diagnose einer aktiven kardialen Sarkoidose und der Abgrenzung gegenüber chronischen Narben zu haben und ist insbesondere bei unklaren Ergebnissen einer alleinigen kardialen MRT oder FDG-PET vorteilhaft [37, 59].

## Myokardbiopsie

Nur mittels endomyokardialer Biopsie (EMB) lässt sich die definitive Diagnose einer kardialen Sarkoidose stellen. Älteren Studien zufolge ist die Sensitivität der EMB jedoch aufgrund der niedrigen Trefferquote durch den meist disseminierten Granulombefall niedrig und wurde mit maximal 25% angegeben [59, 60].

Diesbezüglich muss jedoch festgehalten werden, dass in diesen älteren und relativ kleinen Studien fast ausschließlich eine „blinde“ RV-Biopsie durchgeführt wurde und die Information über die genaue Lokalisation des Inflammationsherdes, die heute mittels moderner Bildgebung vorab zu erhalten ist, damals dem Biopseur nicht zur Verfügung stand. Hinzukommt, dass moderne immunhistochemische Verfahren, die in diesen älteren Studien ebenfalls nicht zur Anwendung kamen, die biopsische Diagnose einer kardialen Sarkoidose auch ohne den direkten Nachweis von Granulomen (z. B. durch den Nachweis akkumulierter dendritischer Zellen bzw. den relativ niedrigen Anteil von bestimmten M2-Makrophagen in nicht-granulomatösen Entzündungsarealen) ermöglichen [61].

Unabhängig davon sollte jedoch bei Patienten mit extrakardialer Sarkoidose zunächst die histologische Sicherung z. B. aus Lymphknoten oder durch Lungenbiopsie angestrebt werden, da dies mit einer höheren diagnostischen Aussagekraft assoziiert ist.

Wenn eine Sarkoidose extrakardial biopsisch gesichert werden kann, so sind die Möglichkeiten der MRT- und PET-Bildgebung heutzutage häufig ausreichend, um eine „aktive“ kardiale Beteiligung der Sarkoidose auch ohne kardiale Biopsie zu diagnostizieren.

Wenn jedoch der extrakardiale Biopsie-Ansatz nicht zielführend ist oder eine isolierte kardiale Sarkoidose vermutet wird, sollte anschließend eine Endomyokardbiopsie durchgeführt werden. Um die Lokalisation des Befallsmusters zu dokumentieren, sollte diesem Schritt eine kardiale MRT vorausgehen [60]. Die Myokardbiopsie sollte insbesondere bei Patienten mit einem raschen Verlauf der Herzinsuffizienz, fehlendem Therapieansprechen auf eine Herzinsuffizienztherapie oder bei Therapie-refraktären Arrhythmien erwogen werden [60]. Nicht selten kann eine isolierte kardiale Sarkoidose bei bislang nicht diagnostizierter Granulomatose entdeckt werden (► **Abb. 2**).

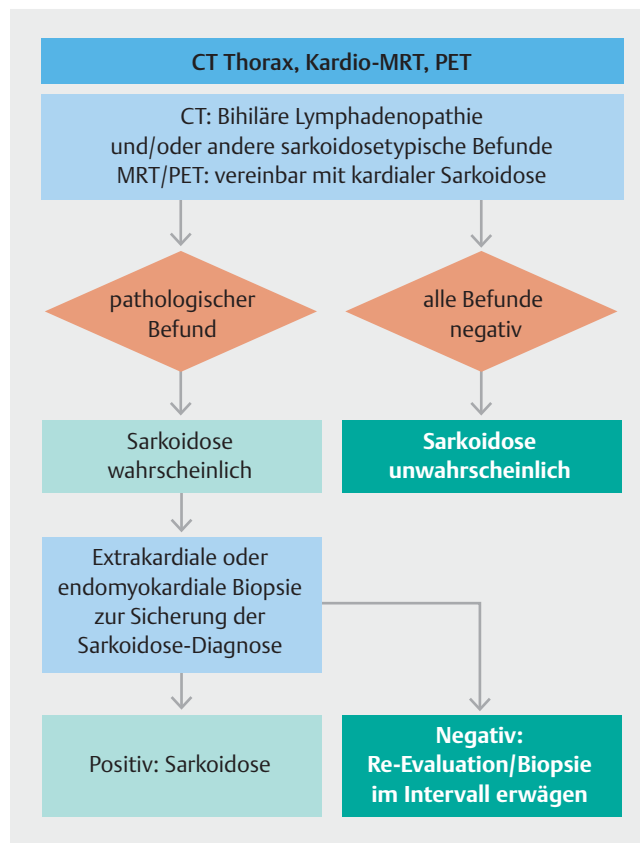
## Serummarker

Serummarker haben bisher keinen Stellenwert in der Diagnostik einer kardialen Sarkoidose. Der B-Typ des natriuretischen Peptids scheint bei kardialer Sarkoidose erhöht zu sein [62,63], ebenso sind hoch-sensitive (hs) Troponin-Assays im Gegensatz zu konventionellen zu verwenden und können dann auch Informationen über das Therapieansprechen liefern [63]. Zum diagnostischen Nutzen des löslichen Interleukin-2-Rezeptors (sIL2-R) und des Angiotensin konvertierenden Enzyms (ACE) in Bezug auf eine kardiale Sarkoidose existieren keine verlässlichen Daten.

## Differenzialdiagnose und Fazit

Differenzialdiagnostisch zu erwägen sind u. a. koronare Herzkrankheit, arrhythmogene rechtsventrikuläre Kardiomyopathie, dilatative und restriktive Kardiomyopathien und die akute/chronische Myokarditis (► **Tab. 2**).

Die Sarkoidose stellt sich als facettenreiche klinische Erkrankung dar mit einer Vielzahl von unterschiedlichen Symptomen. Der Schweregrad der Symptomatik entscheidet über die Eskala-



► **Abb. 2** Diagnostisches Vorgehen zur Evaluation einer kardialen Sarkoidose bei AV-Block II° (Typ Mobitz) oder AV-Block III°. CT = Computertomografie; Kardio-MRT = Magnetresonanztomografie des Herzens; MRT = kardiale Magnetresonanztomografie; PET = Fluorodesoxyglukose-Positronenemissionstomografie.

tion der diagnostischen Schritte – nicht der Nachweis isolierter Befundergebnisse ohne Korrelation zur Klinik.

Alle diagnostischen Schritte werden daher durch eine grundlegende Erfassung der den Schweregrad der Erkrankungen bemessenden klinischen Parameter wie Synkope oder Dyspnoe bestimmt.

Die diagnostischen Schritte bei den unterschiedlichen Szenarien: Evaluierung sowohl bei bisher nicht nachgewiesener Sarkoidose als auch bei gesicherter extrakardialer Sarkoidose wurde durch entsprechende Algorithmen dargestellt (► **Abb. 1**).

Im Einzelfall ist zu entscheiden, ob bei rasch progredientem kardialen Befund im Sinne einer kardialen Sarkoidosemanifestation mit deutlich klinischer Verschlechterung bei positivem MRT bzw. PET eine Myokardbiopsie notwendig wird, um das therapeutische Vorgehen zu sichern bzw. differenzialdiagnostische Überlegungen grundsätzlich auszuschließen.

## Therapie der kardialen Sarkoidose

### Kortikosteroide/immunsuppressive Therapie

Die nachfolgenden Empfehlungen richten sich primär an Patienten, die neben der Sarkoidose-bedingten kardialen Dysfunktion keine weiteren aktiven Begleiterkrankungen bzw. Organ-Beteili-

► **Tab.2** Differenzialdiagnostische Überlegungen in der MR-Bildgebung.

Differenzialdiagnose	T2-Wichtung	„Gadolinium late enhancement“	Cine
Sarkoidose	myokardiales Ödem	basale Segmente subepikardial (lateral); intramural (Septum) RV-Beteiligung möglich	LV- und RV-EF normal bis hochgradig reduziert
Myokarditis	myokardiales Ödem	subepikardial fleckig LV-Lateralwand intramural Septum RV-Beteiligung selten	LV- und RV-EF normal bis hochgradig reduziert
ARVC	kein Ödem	RV-freie Wand, Septum	RV vergrößert RV-EF reduziert

LV = Linker Ventrikel; RV-EF = Rechter Ventrikel-Ejektionsfraktion; ARVC = Arrhythmogene rechtsventrikuläre Kardiomyopathie.

gungen aufweisen. Die klassische medikamentöse Therapieoption ist der Einsatz von Kortikosteroiden [19, 64, 65]. Ihr Wirkungsmechanismus besteht in der Suppression von pro-inflammatorischen Zytokinen und Chemokinen, die immunologische Reaktionen und auch die Granulombildung vermitteln [65–68]. In vielen Fällen werden Kortikosteroide schon alleine aufgrund der extrakardialen, insbesondere der pulmonalen Beteiligung indiziert sein. Bei ausschließlicher Herzbeteiligung werden zusätzlich zur standardisierten kardialen Therapie Kortikosteroide generell empfohlen, obwohl randomisierte, kontrollierte Studien zu diesem Problem fehlen. Die wenigen retrospektiven Studien stützen diesen Einsatz. Wie nach Autorenmeinung bei Sarkoidose empfohlen, sollten 30–60 mg/Tag Prednison verabreicht werden. Für die Initialtherapie mit 30 mg sind bereits Prognoseverbesserungen beschrieben worden [18]. Nach sukzessiver Dosisreduktion auf eine anfängliche Erhaltungsdosis von 10–15 mg sollte diese unter Berücksichtigung der funktionellen kardialen Stabilität für mindestens 6 Monate beibehalten werden; anschließend erfolgt die weitere Dosisreduktion in 3–6-Monats-Intervallen (Gesamt-Therapiedauer: mind. 24 Monate). Die Kortikosteroide sollten in der Dosis reduziert werden, wenn in Verlaufskontrollen (Echokardiografie/MRT bzw. PET und LZ-EKG) sich die initial berichteten pathologischen Befunde rückgebildet haben bzw. sich kein Hinweis auf ein Fortschreiten der Arrhythmie oder der linksventrikulären Dysfunktion ergibt. Einschränkend ist darauf hinzuweisen, dass ein Beenden der Steroidtherapie nicht klinisch prospektiv validiert ist. D. h., dass ein Auslassen der Steroidtherapie bei manifester kardialer Sarkoidose mit Herzinsuffizienz bzw. malignen Herzrhythmusstörungen nicht empfehlenswert scheint. Bei asymptomatischen Patienten mit nachgewiesener aktiver Inflammation ist die Datenlage zur Therapie gering.

Ein evtl. Nichtansprechen auf Kortikoide sollte nach spätestens 6 Monaten durch Verlaufskontrollen (Bildgebung, hsTNT) überprüft werden. Zeigen sich hier Zeichen der Krankheitsprogression oder eine starke Unverträglichkeit hoher Kortikoiddosen, ist eine Eskalation mit Methotrexat oder Azathioprin zu erwägen [69]. Sollte es weiterhin zu einer nicht kontrollierten Inflammation kommen, ist im Einzelfall die Hinzugabe von Infliximab oder Adalimumab interdisziplinär zu diskutieren.

Vor Einleitung einer Langzeit-Therapie z. B. mit Methotrexat oder Azathioprin ist der interdisziplinäre Beschluss eines Gremiums mit erfahrenen Kardiologen, Pneumologen, Rheumatologen und Stoffwechselspezialisten hilfreich.

### Herzinsuffizienzmedikation, antiarrhythmische und Device-Therapie

Aus den klinischen Manifestationen ergeben sich therapeutische Implikationen entsprechend den Empfehlungen der Fachgesellschaften. Die medikamentöse Therapie der Herzinsuffizienz unterscheidet sich nicht von den standardisierten Empfehlungen. Supra- und ventrikuläre Arrhythmien werden ebenfalls ohne Abweichung nach den Kriterien bzw. den Empfehlungen der Fachgesellschaften (DGK/ESC/ACC/AHA) behandelt. Da in einer Studie mit kardialer Sarkoidose 30–65% der Todesfälle auf einen plötzlichen Herztod durch ventrikuläre Tachyarrhythmien bzw. höhergradigen AV-Block zurückgeführt wurden [15], ist die frühzeitige Indikationsstellung für eine Implantation von Herzschrittmachern bzw. ICD zu prüfen. Eine Herzschrittmachertherapie ist indiziert bei komplettem AV-Block bzw. vergleichbaren höhergradigen bradykarden Erregungsleitungsstörungen. Auch wenn keine randomisierten Daten vorliegen, die eine ICD-Therapie zur Primärprävention bei kardialer Sarkoidose ohne dokumentierte anhaltende ventrikuläre Tachykardie (sVT), aber mit AV-Block II° Mobitz oder III° stützen, ist von einer Hochrisikokonstellation für diese Subgruppe auszugehen. Die ACC/AHA-Leitlinien sprechen hier auf der Basis eines Expertenkonsensus eine IIa-Empfehlung aus, die kardiale Sarkoidose als Indikation zu ICD-Implantation anzusehen [70]. In der Praxis wird man hier allerdings von einer Einzelfallentscheidung ausgehen und insbesondere das begleitende Vorhandensein einer höhergradig eingeschränkten Ejektionsfraktion (<35%) sowie den MRT-basierten Nachweis eines LGE für die ICD-Indikation fordern. Sind in der elektrophysiologischen Untersuchung anhaltende ventrikuläre Arrhythmien induzierbar oder ist in der kardialen MRT ein ausgeprägtes LGE [71] nachweisbar, sollte eine ICD-Implantation auch bei normaler Ejektionsfraktion im Einzelfall diskutiert werden [72].

Zum Stellenwert einer EPU zur weiteren Abklärung einer gesicherten oder vermuteten kardialen Sarkoidose gibt es nur sehr begrenzt Studien [73, 74]. Während die EPU bei der Diagnose-



stellung der kardialen Sarkoidose sicher keine wegweisende Rolle spielt, kann sie bei der Risikostratifizierung hilfreich sein.

Bei den möglichen therapeutischen Konsequenzen einer auslösbaren VT, nämlich der Option einer primärprophylaktischen ICD-Implantation, ist bei Patienten mit einer durch kardiale Bildgebung nachgewiesenen Sarkoidose bei histologisch gesicherter extrakardialer Sarkoidose die Durchführung einer programmierten Kammerstimulation zu erwägen [75]. So konnte an 76 Patienten mit bioptischem extrakardialem Sarkoidosenachweis und nach Bildgebung wahrscheinlicher kardialer Sarkoidose gezeigt werden, dass bei programmierter rechtsventrikulärer Kammerstimulation (Apex und rechtsventrikulärer Ausflusstrakt) mit Stimulationsprotokoll mit bis zu 3 angekoppelten Extrastimuli (mindestens 200 ms programmierter Kammerstimulation mit extensivem Stimulationsprotokoll [S1-S2-S3-S4] und inkrementale Burststimulation 300–220 ms und Wiederholung unter Isoproterenol) die Patienten mit induzierbarer ventrikulärer Tachykardie (VT) eine erhöhte Ereignisrate, definiert als ventrikuläre Arrhythmie oder kardialer Tod, aufwiesen [74].

Essenziell ist das engmaschige Monitoring dieser Patienten, da im Einzelfall auch fulminante Verläufe beschrieben sind, auch durch implantierbare Ereignisrekorder. Als Ultima Ratio bei intractablen Rhythmusstörungen oder therapierefraktärer Herzinsuffizienztherapie bleibt die Herztransplantation, auch wenn Einzelfälle von rezidivierender kardialer Sarkoidose im Transplantat berichten, hier bedarf es daher einer jeweiligen Einzelfallprüfung, inwiefern medikamentöse Therapieoptionen bzw. interventionelle Verfahren (CRT) verbleiben [76].

Künftig müssen/sollten spezifische Diagnostik- und Behandlungsoptionen wie Kortikosteroide und ICD-Therapie auch im Hinblick auf harte (klinisch relevante) Endpunkte prospektiv randomisiert untersucht werden. Offen ist auch, ob mit besserer Diagnostik via MRT und/oder PET nicht auch zunehmend besser asymptomatische Fälle von kardialer Sarkoidose diagnostiziert werden können. Für diese Fälle ist derzeit unklar, ob sie prophylaktisch behandelt werden sollten oder nicht. Auch die Rolle der Bildgebung zur Steuerung von Therapie und Verlauf wird kontrovers diskutiert. Ebenfalls im Einzelfall zu erwägen ist der Einsatz eines tragbaren ICD (z.B. bei potenziell malignen Rhythmusstörungen und Indikation) [76–78].

## Zusammenfassung

Bei Vorliegen einer aktiven extrakardialen Sarkoidose ist eine kardiale Sarkoidosemanifestation primär mittels nichtinvasiver Diagnostik auszuschließen und bei ungeklärter kardialer Symptomatik eine kardiale Sarkoidose mittels kardialer Bildgebung und ggf. Myokardbiopsie zu belegen. Die Abbildungen schlagen ein Prozedere vor, das aufgrund der sehr begrenzten Datenlage allerdings nicht durch randomisierte Studien und/oder Leitlinien abgesichert und das an die individuelle Patientensituation und den Schweregrad der klinischen Manifestation zu adaptieren ist.

## Interessenkonflikt

Die Autoren geben an, dass kein Interessenkonflikt besteht.

## Literatur

- [1] Costabel U, Skowasch D, Pabst S et al. Diagnostik und Therapie der kardialen Sarkoidose. *Pneumologie* 2014; 68: 124–132
- [2] Hiraga H, Hiroe M, Iwai K. Guideline for diagnosis of cardiac sarcoidosis: Study report on diffuse pulmonary diseases (in Japanese). Tokyo: The Japanese Ministry of Health and Welfare; 1993: 23–24
- [3] Kitaichi M, Shigemitsu H, Nagai S. Diagnostic standard and guidelines for sarcoidosis. *Jpn J Sarcoidosis Granulomatous Disord* 2007; 27: 89–102
- [4] Birnie DH, Nery PB, Ha AC et al. Cardiac Sarcoidosis. *J Am Coll Cardiol* 2016; 68: 411–421
- [5] Slart RHJA, Glaudemans AWJM, Lancellotti P et al., Document Reading Group. A joint procedural position statement on imaging in cardiac sarcoidosis: from the Cardiovascular and Inflammation & Infection Committees of the European Association of Nuclear Medicine, the European Association of Cardiovascular Imaging, and the American Society of Nuclear Cardiology. *J Nucl Cardiol* 2018; 25: 298
- [6] Chareonthaitawee P, Beanlands RS, Chen W et al. Joint SNMMI-ASNC Expert Consensus Document on the Role of <sup>18</sup>F-FDG PET/CT in Cardiac Sarcoid Detection and Therapy Monitoring. *J Nucl Med* 2017; 58: 1341
- [7] Pabst S, Skowasch D, Grohé C. Sarkoidose. *Pneumologie* 2012; 66: 96–110
- [8] Pabst S, Tuleta I, Grohé C. Kardiale Sarkoidose. *Kardiologie* 2008; 2: 299–311
- [9] Pietinalho A, Hiraga Y, Hosoda Y et al. The frequency of sarcoidosis in Finland and Hokkaido, Japan: a comparative epidemiological study. *Sarcoidosis Diff Vasc* 1995; 12: 61–67
- [10] Jamilloux Y, Maucort-Boulch D, Kerever S et al. Sarcoidosis-related mortality in France: a multiple-cause-of-death analysis. *Eur Respir J* 2016; 48: 1700–1709
- [11] Deubelbeiss U, Gemperli A, Schindler C et al. Prevalence of sarcoidosis in Switzerland is associated with environmental factors. *Eur Respir J* 2010; 35: 1088–1097
- [12] Kandolin R, Lehtonen J, Airaksinen J et al. Cardiac sarcoidosis: epidemiology, characteristics, and outcome over 25 years in a nationwide study. *Circulation* 2015; 131: 624–632
- [13] Arkema EV, Grunewald J, Kullberg S et al. Sarcoidosis incidence and prevalence: a nationwide register-based assessment in Sweden. *Eur Respir J* 2016; 48: 1690–1699
- [14] Vita T, Okada DR, Veillet-Chowdhury M et al. Complementary Value of Cardiac Magnetic Resonance Imaging and Positron Emission Tomography/Computed Tomography in the Assessment of Cardiac Sarcoidosis. *Circ Cardiovasc Imaging* 2018; 11: e007030
- [15] Rybicki BA, Major M, Popovich J Jr et al. Racial differences in sarcoidosis incidence: a 5-year study in a health maintenance organization. *Am J Epidemiol* 1997; 145: 234–241
- [16] Schupp JC, Freitag-Wolf S, Bargagli E et al. Phenotypes of organ involvement in sarcoidosis. *Eur Respir J* 2018; 51: pii: 1700991. doi:10.1183/13993003.00991-2017
- [17] Youssef G, Beanlands RSB, Birnie DH et al. Cardiac sarcoidosis: applications of imaging in diagnosis and directing treatment. *Heart* 2011; 97: 2078–2087
- [18] Smedema JP, Snoep G, van Kroonenburgh MP et al. Cardiac involvement in patients with pulmonary sarcoidosis at two university medical centers in the Netherlands. *Chest* 2005; 128: 30–35

- [19] Valeyre D, Prasse A, Nunes H et al. Sarcoidosis. *Lancet* 2014; 383: 1155–1167
- [20] Guo X, Vittinghoff E, Vedantham V et al. Trends in Hospitalizations for Cardiac Sarcoidosis in the United States, 2005–2011. *Circ J* 2017; 81: 1739–1741
- [21] Yazaki Y, Isobe M, Hiroe M et al. Prognostic determinants of long-term survival in Japanese patients with cardiac sarcoidosis treated with prednisone. *Am J Cardiol* 2001; 88: 1006–1010
- [22] Shigemitsu H, Nagai S, Sharma OP. Pulmonary hypertension and granulomatous vasculitis in sarcoidosis. *Curr Opin Pulm Med* 2007; 13: 434–438
- [23] Kandolin R, Lehtonen J, Graner M et al. Diagnosing isolated cardiac sarcoidosis. *J Intern Med* 2011; 270: 461–468
- [24] Sulica R, Teirstein AS, Kakarla S et al. Distinctive clinical, radiographic, and functional characteristics of patients with sarcoidosis-related pulmonary hypertension. *Chest* 2005; 128: 1483–1489
- [25] Handa T, Nagai S, Miki S et al. Incidence of pulmonary hypertension and its clinical relevance in patients with sarcoidosis. *Chest* 2006; 129: 1246–1252
- [26] Bourbonnais JM, Samavati L. Clinical predictors of pulmonary hypertension in sarcoidosis. *Eur Respir J* 2008; 32: 296–302
- [27] Baughman RP, Engel PJ, Taylor L et al. Survival in sarcoidosis-associated pulmonary hypertension: the importance of hemodynamic evaluation. *Chest* 2010; 138: 1078–1085
- [28] Nunes H, Humbert M, Capron F et al. Pulmonary hypertension associated with sarcoidosis: mechanisms, haemodynamics and prognosis. *Thorax* 2006; 61: 68–74
- [29] Shlobin OA, Nathan SD. Management of end-stage sarcoidosis: pulmonary hypertension and lung transplantation. *Eur Respir J* 2012; 39: 1520–1533
- [30] Simmonneau G, Montani D, Celermajer DS et al. Haemodynamic definitions and updated clinical classification of pulmonary hypertension. *Eur Resp J* 2019; 53: 1801913
- [31] Pabst S, Hammerstingl C, Grau N et al. Pulmonary arterial hypertension in patients with sarcoidosis: the Pulsar single center experience. *Adv Exp Med Biol* 2013; 755: 299–305
- [32] Murtagh G, Laffin LJ, Patel KV et al. Improved detection of myocardial damage in sarcoidosis using longitudinal strain in patients with preserved left ventricular ejection fraction. *Circ Cardiovasc Imaging* 2016; 9: e003738
- [33] Hulten E, Agarwal V, Cahill M et al. Presence of Late Gadolinium Enhancement by Cardiac Magnetic Resonance Among Patients With Suspected Cardiac Sarcoidosis Is Associated With Adverse Cardiovascular Prognosis: A Systematic Review and Meta-Analysis. *Cardiovasc Diagn Ther* 2016; 6: 50
- [34] Kandolin R, Lehtonen J, Kupari M. Cardiac sarcoidosis and giant cell myocarditis as causes of atrioventricular block in young and middle-aged adults. *Circ Arrhythm Electrophysiol* 2011; 4: 303–309
- [35] Patel MR, Cawley PJ, Heitner JF et al. Detection of myocardial damage in patients with sarcoidosis. *Circulation* 2009; 120: 1969–1977
- [36] Puntmann VO, Isted A, Hinojar R et al. T1 and T2 Mapping in Recognition of Early Cardiac Involvement in Systemic Sarcoidosis. *Radiology* 2017; 285: 63–72
- [37] Wicks EC, Menezes LJ, Barnes A et al. Diagnostic accuracy and prognostic value of simultaneous hybrid 18F-fluorodeoxyglucose positron emission tomography/magnetic resonance imaging in cardiac sarcoidosis. *Eur Heart J Cardiovasc Imaging* 2018; 19: 757–767
- [38] Viles-Gonzalez JF, Pastori L, Fischer A et al. Supraventricular arrhythmias in patients with cardiac sarcoidosis prevalence, predictors, and clinical implications. *Chest* 2013; 143: 1085–1090
- [39] Soejima K, Yada H. The work-up and management of patients with apparent or subclinical cardiac sarcoidosis: with emphasis on the associated heart rhythm abnormalities. *J Cardiovasc Electrophysiol* 2009; 20: 578–583
- [40] Schuller JL, Olson MD, Zipse MM. Electrocardiographic characteristics in patients with pulmonary sarcoidosis indicating cardiac involvement. *J Cardiovasc Electrophysiol* 2011; 22: 1243–1248
- [41] Das MK, Kahn B, Jacob S et al. Significance of a Fragmented QRS Complex Versus a Q Wave in Patients With Coronary Artery Disease. *Circulation* 2006; 113: 2495–2501
- [42] Burstow DJ, Tajik AJ, Bailey KR et al. Two-dimensional echocardiographic findings in systemic sarcoidosis. *Am J Cardiol* 1989; 63: 478–482
- [43] Fahy GJ, Marwick T, McCreery CJ et al. Doppler echocardiographic detection of left ventricular diastolic dysfunction in patients with pulmonary sarcoidosis. *Chest* 1996; 109: 62–66
- [44] Schulz-Menger J, Wassmuth R, Abdel-Aty H et al. Patterns of myocardial inflammation and scarring in sarcoidosis as assessed by cardiovascular magnetic resonance. *Heart* 2006; 92: 399–400
- [45] Ise T, Hasegawa T, Morita Y et al. Extensive late gadolinium enhancement on cardiovascular magnetic resonance predicts adverse outcomes and lack of improvement in LV function after steroid therapy in cardiac sarcoidosis. *Heart* 2014; 100: 1165–1172
- [46] Smedema JP, Snoep G, van Kroonenburgh MP et al. Evaluation of the accuracy of gadolinium-enhanced cardiovascular magnetic resonance in the diagnosis of cardiac sarcoidosis. *J Am Coll Cardiol* 2005; 45: 1683–1690
- [47] Kouranos V, Tzelepis GE, Rapti A et al. Complementary Role of CMR to Conventional Screening in the Diagnosis and Prognosis of Cardiac Sarcoidosis. *JACC Cardiovasc Imaging* 2017; 10: 1437–1447
- [48] Crouser ED, Ruden E, Julian MW et al. Resolution of abnormal cardiac MRI T2 signal following immune suppression for cardiac sarcoidosis. *J Investig Med* 2016; 64: 1148–1150
- [49] Nazarian S, Hansford R, Rahsepar AA et al. Safety of Magnetic Resonance Imaging in Patients with Cardiac Devices. *N Engl J Med* 2017; 377: 2555–2564
- [50] Koiwa HH, Tsujino I, Ohira H et al. Images in cardiovascular medicine: Imaging of cardiac sarcoid lesions using fasting cardiac 18F-fluorodeoxyglucose positron emission tomography: an autopsy case. *Circulation* 2010; 122: 535
- [51] Youssef G, Leung E, Mylonas I et al. The use of 18F-FDG PET in the diagnosis of cardiac sarcoidosis: a systematic review and metaanalysis including the Ontario experience. *J Nucl Med* 2012; 53: 241
- [52] Betensky BP, Tschabrunn CM, Zado ES et al. Long-term follow-up of patients with cardiac sarcoidosis and implantable cardioverter-defibrillators. *Heart Rhythm* 2012; 9: 884–891
- [53] Dweck MR, Abgral R, Trivieri MG et al. Hybrid Magnetic Resonance Imaging and Positron Emission Tomography With Fluorodeoxyglucose to Diagnose Active Cardiac Sarcoidosis. *JACC Cardiovasc Imaging* 2018; 11: 94–107
- [54] Ahmadian A, Brogan A, Berman J et al. Quantitative interpretation of FDG PET/CT with myocardial perfusion imaging increases diagnostic information in the evaluation of cardiac sarcoidosis. *J Nucl Cardiol* 2014; 21: 925–939. doi:10.1007/s12350-014-9901-9
- [55] Nery PB, Beanlands RS, Nair GM et al. Atrioventricular block as the initial manifestation of cardiac sarcoidosis in middle-aged adults. *J Cardiovasc Electrophysiol* 2014; 25: 875–881. doi:10.1111/jce.12401
- [56] Danwade TA, Devidutta S, Shelke AB et al. Prognostic value of fluorine-18 fluoro-2-deoxyglucose positron emission computed tomography in patients with unexplained atrioventricular block. *Heart Rhythm* 2018; 15: 234–239. doi:10.1016/j.hrthm.2017.10.025
- [57] Yazaki Y, Isobe M, Hiroe M et al., Central Japan Heart Study Group. Prognostic determinants of long-term survival in Japanese patients with cardiac sarcoidosis treated with prednisone. *Am J Cardiol* 2001; 88: 1006–1010

- [58] Nensa F, Bamberg F, Rischpler C et al. Hybrid cardiac imaging using PET/MRI: a joint position statement by the European Society of Cardiovascular Radiology (ESCR) and the European Association of Nuclear Medicine (EANM). *Eur Radiol* 2018; 28: 4086
- [59] Ardehali H, Howard DL, Hariri A et al. A positive endomyocardial biopsy result for sarcoid is associated with poor prognosis in patients with initially unexplained cardiomyopathy. *Am Heart J* 2005; 150: 459–463
- [60] Cooper LT, Baughman KL, Feldman AM et al. The role of endomyocardial biopsy in the management of cardiovascular disease: a scientific statement from the American Heart Association, the American College of Cardiology, and the European Society of Cardiology. Endorsed by the Heart Failure Society of America and the Heart Failure Association of the European Society of Cardiology. *J Am Coll Cardiol* 2007; 50: 1914–1931
- [61] Honda Y, Nagai T, Ikeda Y et al. Myocardial Immunocompetent Cells and Macrophage Phenotypes as Histopathological Surrogates for Diagnosis of Cardiac Sarcoidosis in Japanese. *J Am Heart Assoc* 2016; 5: e004019. doi:10.1161/JAHA.116.004019
- [62] Date T, Shinozaki T, Yamakawa M et al. Elevated plasma brain natriuretic peptide level in cardiac sarcoidosis patients with preserved ejection fraction. *Cardiology* 2007; 107: 277–280
- [63] Yasutake H, Seino Y, Kashiwagi M et al. Detection of cardiac sarcoidosis using cardiac markers and myocardial integrated backscatter. *Int J Cardiol* 2005; 102: 259–268
- [64] Joint Statement of the American Thoracic Society (ATS), the European Respiratory Society (ERS), the World Association of Sarcoidosis and Other Granulomatous Disorders (WASOG) adopted by the ATS Board of Directors and by the ERS Executive Committee. Statement on sarcoidosis. *Am J Respir Crit Care Med* 1999; 160: 736–755
- [65] Grutters JC, van den Bosch JM. Corticosteroid treatment in sarcoidosis. *Eur Respir J* 2006; 28: 627–636
- [66] Chiu CZ, Nakatani S, Zhang G et al. Prevention of left ventricular remodeling by long-term corticosteroid therapy in patients with cardiac sarcoidosis. *Am J Cardiol* 2005; 95: 143–146
- [67] Banba K, Kusano KF, Nakamuro K et al. Relationship between arrhythmogenesis and disease activity in cardiac sarcoidosis. *Heart Rhythm* 2007; 4: 1292–1299
- [68] Kato Y, Morimoto S, Uemura A et al. Efficacy of corticosteroids in sarcoidosis presenting with atrioventricular block. *Sarcoidosis Vasc Diffuse Lung Dis* 2003; 20: 133–137
- [69] Baughman RP, Grutters JC. New treatment strategies for pulmonary sarcoidosis: antimetabolites, biological drugs, and other treatment approaches. *Lancet Respir Med* 2015; 10: 813–822. doi:10.1016/S2213-2600(15)00199-X
- [70] Epstein AE, Dimarco JP, Ellenbogen KA et al. ACC/AHA/HRS 2008 guidelines for Device-Based Therapy of Cardiac Rhythm Abnormalities: executive summary. *Heart Rhythm* 2008; 5: 934–955
- [71] Gutman SJ, Costello BT, Papapostolou S et al. Reduction in mortality from implantable cardioverter-defibrillators in non-ischæmic cardiomyopathy patients is dependent on the presence of left ventricular scar. *Eur Heart J* 2019; 40: 542–550
- [72] Halliday BP, Gulati A, Ali A et al. Association Between Midwall Late Gadolinium Enhancement and Sudden Cardiac Death in Patients With Dilated Cardiomyopathy and Mild and Moderate Left Ventricular Systolic Dysfunction. *Circulation* 2017; 135: 2106–2115
- [73] Aizer A, Stern EH, Gomes JA et al. Usefulness of programmed ventricular stimulation in predicting future arrhythmic events in patients with cardiac sarcoidosis. *Am J Cardiol* 2005; 96: 276–282
- [74] Mehta D, Mori N, Goldbarg S et al. Primary prevention of sudden cardiac death in silent cardiac sarcoidosis: role of programmed ventricular stimulation. *Circ Arrhythm Electrophysiol* 2011; 4: 43–48
- [75] Jelic D, Joel B, Good E et al. Role of radiofrequency catheter ablation of ventricular tachycardia in cardiac sarcoidosis: report from a multicenter registry. *Heart Rhythm* 2009; 6: 189–195
- [76] Yodogawa K, Seino Y, Ohara T et al. Effect of Corticosteroid Therapy on Ventricular Arrhythmias in Patients with Cardiac Sarcoidosis. *Ann Noninvasive Electrocardiol* 2011; 16: 140–147
- [77] Skowasch D, Ringquist S, Nickenig G et al. Management of sudden cardiac death in cardiac sarcoidosis using the wearable cardioverter defibrillator. *PLOS One* 2018; 13: e0194496
- [78] Oni AA, Hershberger RE, Norman DJ et al. Recurrence of sarcoidosis in a cardiac allograft: control with augmented corticosteroids. *J Heart Lung Transplant* 1992; 11: 367–369